

Importância pericial das radiografias da articulação do punho para a identificação humana

Rhonan Ferreira da Silva¹, Rodrigo Naves Pinto², Solon Diego Santos Carvalho Mendes¹, Décio Ernesto de Azevedo Marinho³, Eduardo Alves Teixeira⁴

Descritores:

Antropologia forense; Articulação do punho; Radiografia.

Resumo

Os autores relatam um caso pericial de identificação de corpo carbonizado utilizando radiografias pré e pós-cirúrgicas de uma fratura óssea na articulação do punho. Nessas radiografias foram evidenciadas particularidades da placa e parafusos utilizados na redução da fratura, coincidentes com os achados necroscópicos. Ressalta-se como imprescindível o arquivamento dos exames radiográficos, por poderem ser utilizados na resolução de questões legais.

A produção de radiografias para a realização de diagnósticos médicos constitui uma rotina nas diversas especialidades. Na clínica ortopédica, especificamente, a visualização radiográfica das diversas estruturas ósseas do esqueleto axial e apendicular torna-se necessária para se diagnosticar fraturas e doenças diversas.

Além da finalidade clínica, essas radiografias médicas podem auxiliar na resolução de questões legais, como erro médico, maus-tratos infantis^[1] e casos de identificação humana. Para esta última situação, uma análise radiográfica pode subsidiar adequadamente a identificação de corpos em decomposição, esqueletizados ou carbonizados, pelo fato de as impressões digitais apresentarem-se destruídas.

A literatura pericial relata casos de identificação humana utilizando os diversos tipos de radiografias. Wood^[2] evidenciou a importância de uma avaliação radiológica do complexo maxilo-facial, em que indivíduos foram identificados com base em radiografias odontológicas e pósterio-anterior de crânio. Angyal e Dérczy^[3] relataram três casos de identificação humana, em que dois deles foram positivamente confirmados por meio de análise de radiografias da cintura pélvica e da coluna lombar. Kahana e Hiss^[4] relataram um caso em que um indivíduo foi positivamente identificado analisando a morfologia radiográfica do trabeculado ósseo de falanges distais e de ossos do metacarpo.

Considerando a relevante importância das radiografias produzidas em vida como fonte de informação para a identificação humana, o presente trabalho tem como objetivo relatar um caso pericial em que a identificação de um corpo carbonizado foi possível mediante análise de radiografias produzidas, em virtude de fratura óssea na articulação do punho.

RELATO DO CASO

Indivíduo adulto, do sexo masculino, foi encontrado carbonizado dentro de automóvel. Durante o exame necroscópico constataram-se fraturas nos ossos do crânio,

Recebido para publicação em 18/9/2007. Aceito, após revisão, em 12/12/2007.

Trabalho realizado na Seção de Antropologia Forense e Odontologia Legal do Instituto Médico-Legal Aristocledes Teixeira, Superintendência de Polícia Técnico-Científica, Goiânia, GO.

¹ Peritos Criminais Oficiais da Seção de Antropologia Forense e Odontologia Legal do Instituto Médico-Legal Aristocledes Teixeira, Superintendência de Polícia Técnico-Científica.

² Especialista em Cirurgia Vascular; Médico-Legista da Seção de Antropologia Forense e Odontologia Legal do Instituto Médico-Legal Aristocledes Teixeira, Superintendência de Polícia Técnico-Científica.

³ Professor Assistente de Medicina Legal da Faculdade de Medicina da Universidade Federal de Goiás, Especialista em Medicina Legal, Médico-Legista.

⁴ Especialista em Ortopedia e Traumatologia, Especialista em Medicina Legal, Médico-Legista.

Correspondência: Dr. Rhonan Ferreira da Silva. Seção de Antropologia Forense e Odontologia Legal, Instituto Médico-Legal da Polícia Técnico-Científica do Estado de Goiás. Avenida Atilio Correa Lima, 1223, Cidade Jardim. Goiânia, GO, 74425-030. E-mail: rhonanfs@terra.com.br

bem como nas extremidades distais dos antebraços e pernas causadas pela carbonização.

A investigação junto aos supostos familiares revelou a existência de documentação odontológica e duas radiografias da articulação do punho direito, que evidenciavam uma fratura no terço distal do rádio direito. A redução da fratura foi realizada com utilização de placa de compressão em “T” do tipo Ellis e mais três parafusos corticais, de comprimentos diferentes (Fig. 1). Durante o exame realizado no interior do veículo onde o corpo foi encontrado, vários fragmentos ósseos foram devidamente recolhidos, acondicionados e correlacionados à sua posição no interior do automóvel. Entre os vestígios associados ao antebraço direito da vítima, constatou-se a presença de placa metálica com três parafu-

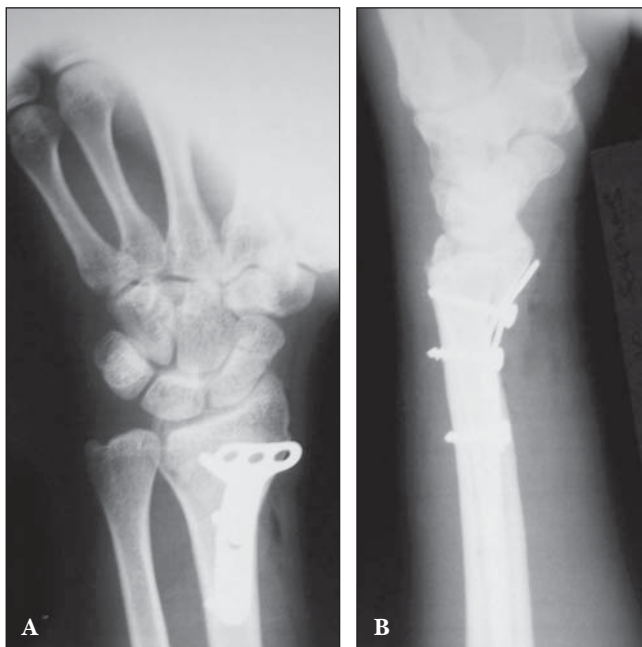


Fig. 1– Radiografias ilustrando a redução cirúrgica de fratura do rádio direito, com placa e parafusos.

sos (Fig. 2), que apresentavam características, formato e disposição convergentes às exibidas nas radiografias produzidas em vida.

DISCUSSÃO

A identificação de corpos carbonizados normalmente exige abordagem multidisciplinar em que as diversas áreas da ciência podem contribuir relevantemente para a obtenção de resultados confiáveis. A odontologia, por exemplo, auxilia adequadamente nesses casos pelo fato de os dentes e materiais odontológicos possuírem resistência considerável à ação do calor e do fogo. A biologia molecular também produz resultados confiáveis por meio dos exames de DNA, mas fica aquém dos exames antropológicos e odontológicos em razão do custo considerável para aquisição e manutenção dos equipamentos e materiais de consumo. Por este motivo, e considerando que os ossos e materiais utilizados na redução de fraturas (fios, pinos, placas e parafusos) também possuem resistência considerável à ação do calor e do fogo^[5], torna-se importante uma investigação médico-legal na busca de prontuário ou radiografias produzidas em decorrência de tratamento médico.

No caso ora relatado, a confirmação da identidade da vítima (identificação positiva) teve sucesso numa abordagem multidisciplinar, em que médicos-legistas e odontologistas analisaram as informações presentes nas documentações médica e odontológica entregues para confronto. Nesse contexto, as radiografias médicas tiveram papel relevante na evidencição do tipo e características do material utilizado na redução da fratura.

O exame pericial, bem como a identificação de corpos carbonizados, são tarefas que exigem conhecimentos específicos e perspicácia dos legistas envolvidos no caso. A realização de uma entrevista adequada com os supostos familiares da vítima pode revelar a existência

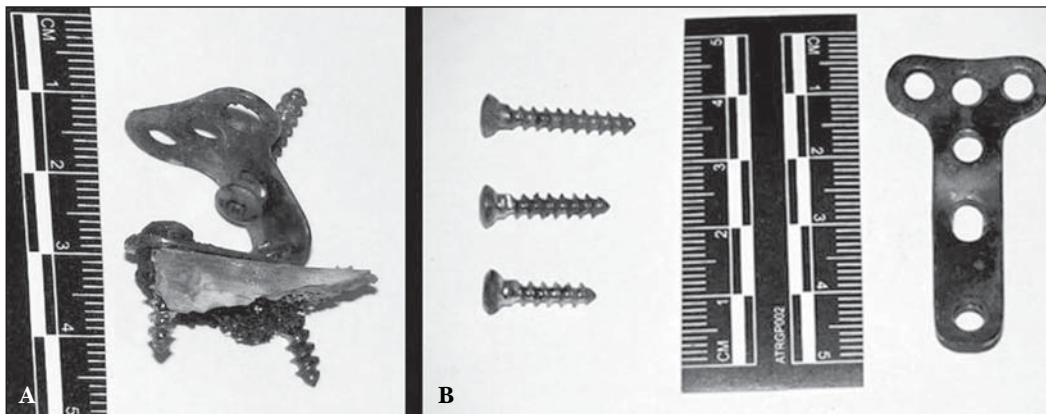


Fig. 2 – Características dos parafusos e da placa metálica deformada pela ação do calor (A) e depois de retificada (B).

de documentação médica e/ou odontológica produzidas em decorrência de tratamento clínico.

Nesse contexto, além da imprescindível importância na clínica médica, as radiografias da articulação do punho podem ser utilizadas na resolução de questões legais e sociais. Desse modo, constitui responsabilidade médica orientar adequadamente o paciente ou familiares sobre a importância de se guardar radiografias quando estas lhes forem entregues, pois podem ser úteis em situações adversas, como nos casos de identificação humana.

REFERÊNCIAS

1. Kahana T, Hiss J. Forensic radiology. *Br J Radiol* 1999;72:129-33.
2. Wood RE. Forensic aspects of maxillofacial radiology. *Forensic Sci Int* 2006;159 Suppl 1:S47-55.
3. Angyal M, Dérczy K. Personal identification on the basis of ante-

mortem and postmortem radiographs. *J Forensic Sci* 1998;43:1089-93.

4. Kahana T, Hiss J. Positive identification by means of trabecular bone pattern comparison. *J Forensic Sci* 1994;39:1325-30.
5. Quatrehomme G, Bolla M, Muller M, Rocca JP, Grevin G, Bailet P, et al. Experimental single controlled study of burned bones: contribution of scanning electron microscopy. *J Forensic Sci* 1998;43:417-22.

Abstract. *Forensic importance of the wrist joint radiographs to human identification.*

The authors report a forensic case of identification of charred body using medical radiographs of wrist joint, produced to visualize an osteal fracture. In this radiographs was evidenced several peculiarities of plaque and screws utilized in the reduction of the fracture, compatible with thanatologic exam. The importance of the correct achievement of medical radiographs to solve some legal questions is emphasized.

Keywords: Forensic anthropology; Wrist joint; Radiography.
